

# こころ 子どもスポーツ診療室



野球の投球動作を繰り返すことで生じる肘の障害を総称して「野球肘」と言う。投げる動作によって日常生活ではかかることのないようなストレスが肘にかかり、これが積み重なることで骨や軟骨などを傷つけてしまう。成長期の子どもの多くみられ、悪化すると痛みはもちろんだ、腕の曲げ伸ばしが十分にできなくなるなど後遺症が残ることもある。徳島大大学院の松浦哲也准教授(整形外科)に症状や治療、予防法を教わった。

野球肘はいくつかの種類があり、障害の部位や症状によって治療法も違ってくる。その中で「野球肘のがん」と言ってもいいのが「離断性骨軟骨炎」だ。手のひらを上に向けて小指側を内側、親指側を外側と考えた場合、肘の外側に起こる。この疾患は症状の進行度によって初期、進行期、終末期に分けることができる。進行期までは投球動作でも痛みがほとんどないため、発見が遅れるケースが少なくない。終末期には、肘の軟骨が剥がれ落ちて遊離体となる「関節ネズミ」ができる。


そうなる前、腕の曲げ伸ばして痛みを感じ、洗顔や食事などの日常動作にも支障を来すようになる。さらに、骨が変形してしまい、肘が十分に曲がらなくなるなどの後遺症を残す場合もある。

以前は、患部のレントゲン検査でしか見つけることができなかったが、最近では検査機器の進歩によって超音波エコーで発見できるようになった。県内で毎夏開かれる「こ

## 治療に長期間 手術も



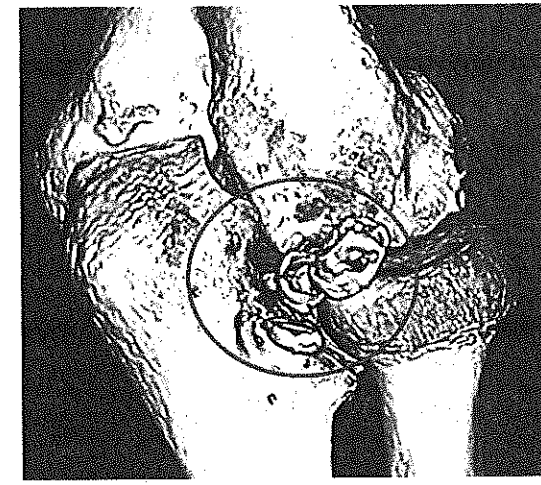
離断性骨軟骨炎によって右腕の曲げ伸ばしが十分にできなくなった中学生(徳島大大学院提供)



ども野球のついで」で1500人程度の小学生を診察しているが、毎年20〜30人の障害が見つかる。

発生初期や進行期の治療は、投球を中止させ、肘を休ませる保存療法を中心に行う。バッティングはもちろんだ、重いかばんを持たせるなど肘に負担をかける行為も制限する。痛みが和らぐのは比較的早い段階だが、骨や軟骨が修復するまで治療は続けなければならず、完治するまで1年以上かかるケースも多い。

保存療法で治らなかつたり、関節ネズミが原因で肘に激しい痛みがあるなど症状が終末期だった



骨や軟骨が剥がれ落ちてきた「関節ネズミ」のCT画像(徳島大大学院提供)

りする場合は手術が必要。手術によって関節ネズミの摘出、骨や軟骨の移植などを行う。

発生初期に疾患を見つけたら、治療を始めれば90%以上が完治する。それだけに早期発見・早期治療が最も大切であり、症状がなくても定期的な検診が欠かせない。少なくとも年に1回は、エコー検診を受けるか、整形外科でレントゲンチェックをした方がいい。

早期発見・早期治療と同様に大切なのが予防であり、肘に過度な負担をかけないことが重要になる。だが、そもそも体が未発達な子どもに投球技術の向上を求めても効果は不透明で、量的制限による予防が不可欠だ。小学生の場合は1日50球以内、1週間で200球以内の投球数が適当だろう。

(萬木竜一郎)

### 野球肘